Lane Medical Library

Aus dem Pathologischen Institut der Universität München.
Vorstand: Geheimrat Prof. Dr. M. Borst.

STANFORD UNIVERSITY
NOV
17
1938
LIBRARY

Zur korrigierten Transposition der großen Gefäße

an Hand eines Falles mit hohem Lebensalter.

DISSERTATION

zur

Erlangung der Doktorwürde der medizinischen Fakultät der Ludwig-Maximilians-Universität in München vorgelegt

von

HEINZ KAUFMANN
aus Conz bei Trier.

MÜNCHEN 1936

DISSERTATIONS-VERLAG G. H. NOLTE DÜSSELDORF

Referent: Geheimrat Prof. Dr. M. Borst.

MEINEN ELTERN
in Liebe und Dankbarkeit gewidmet.

Digitized by the Internet Archive
in 2026

https://archive.org/details/IA40154015_0174

Eine Beschreibung dieser Herz- und Gefäßmißbildung mit zusammenfassender Betrachtung der korrigierten Transposition glaube ich deshalb geben zu dürfen, weil unter den Transpositionen der großen Gefäße die Fälle von korrigierter Transposition selten, am meisten umstritten und am verschiedenartigsten gedeutet worden sind. Dies gilt besonders für die wenigen Fälle ohne Kammerinversion, wofür der vorliegende ein Beispiel darstellt.

Dieser gewinnt dadurch noch an Interesse, daß er lange klinisch beobachtet wurde, und ich keinen derartigen Fall in der einschlägigen Literatur beschrieben fand, der das 6. Lebensjahrzehnt erreicht hat. Auch in der zugehörigen größeren Gruppe des Cor triloculare biatriatum, in die er wegen des völligen Septumdefektes gehört, ist ein derartiges Alter sicherlich eine große Seltenheit, da diese Fälle „meist in frühester Jugend zugrundegehen, gelegentlich aber das 3., 4., ja sogar das 5. Lebensjahrzehnt erreichen" (Mönckeberg).

Die Krankengeschichten, Krankenbücher der Hausärztin und die Angaben des Mannes ergeben folgenden

KRANKHEITSVERLAUF:

S. L. Kaufmannsgattin, geb. 11. 1. 1885.

In der Familie Nierenleiden, Schlaganfall, Zuckerkrankheit, aber kein Herzleiden.

Schon gleich nach der Geburt war die Patientin schwer zyanotisch. Der Arzt stellte einen Herzfehler fest. Die Zyanose ging nach einigen Monaten etwas zurück, bestand aber dauernd in mäßigem Grade. Die Patientin konnte sich nie an den üblichen Kinderspielen beteiligen. Jegliche Art von Sport war ihr vom Arzt streng untersagt. Sie blieb im Wachstum zurück. Menarche mit 19 Jahren. In der Schule war sie immer die Kleinste der Klasse. Die geistige Entwicklung war normal. Schon früh hatte sich eine leichte Kyphose der Brustwirbelsäule ausgebildet. Sie wurde Kindergärtnerin. Bei mäßiger Schonung war sie dem Beruf vollständig gewachsen, konnte sich an Spielen beteiligen, mußte sich nur vor raschem Laufen hüten.

Mit 30 Jahren bekam sie eine trockene Rippenfellentzündung rechts, angeblich nicht tuberkulöser Art. Es wurden damals Trommelschlegelfinger festgestellt. Die Zyanose wurde zeitweise stärker. Puls 80—90, Atmung 18.

Nach ärztlicher Erlaubnis heiratete sie mit 32 Jahren. Im folgenden Jahre Abort im 3. Monat.

Während die Patientin bisher gut kompensiert und relativ leistungsfähig war, trat mit 34 Jahren erstmalig mit einer schweren Grippe eine Kompensationsstörung auf, Nach 4 Wochen trat Besserung ein, von dieser Zeit an hat sich die Patientin nie mehr völlig wohl gefühlt, war in mehreren Sanatorien, ohne daß wesentliche Besserung eintrat. Von da ab hatte sie fast jeden Winter starke Stauungsbronchitiden. Tuberkelbazillen wurden nie gefunden. Sie war der Hausarbeit nicht mehr gewachsen, machte nur kleine

Spaziergänge, „dabei war ihr ein Kriterium dafür, ob sie länger ausbleiben dürfte, das Blauwerden der Fingerspitzen."

Mit 44 Jahren (1929) trat schwerste Dekompensation ein. Von hier ab liegen klinische Aufzeichnungen vor. (2. Med. Univ.-Klinik München, Geh.-Rat Fr. v. Müller):

Über dem verbreiterten Herzen (Mr. 4, 5; Ml. 12 cm) wird ein lautes diastolisches Geräusch festgestellt, max. im 2. I. C. R. links vom Sternum, hier ist der 1. Ton gespalten. Palpatorisch Aktion regelmäßig, (72 pro Minute). Rechter Ventrikel leicht hebend. E. K. G.: totaler Block. Die Durchleuchtung ergibt eine Verbreiterung des Herzens nach links, diffuse Dilatation des Gefäßbandes, Mitralherz. Blutdruck 135/100. Blutbild: 125% Hb., Erythr. 7,1 Mill. F. I. 0,8. Keine Knöcheloedeme. Leber 2 Q. F. unter dem Rippenbogen. Alb. ¼ Säule. Temp. um 37°. Diagnose: Angeborener Herzfehler, totaler Herzblock.

Von jetzt ab folgte fast jedes Jahr ein Krankenhausaufenthalt in Bad Reichenhall (Oberarzt Dr. Kühne): Mit Strophantin-Kuren in regelmäßigen Abständen wurde immer wieder erhebliche Besserung erzielt, so daß die Patientin noch 6 Jahre leben konnte. Dabei bestand dauernd starke Stauungsalbuminurie, zuletzt über ½ Säule Eiweiß.

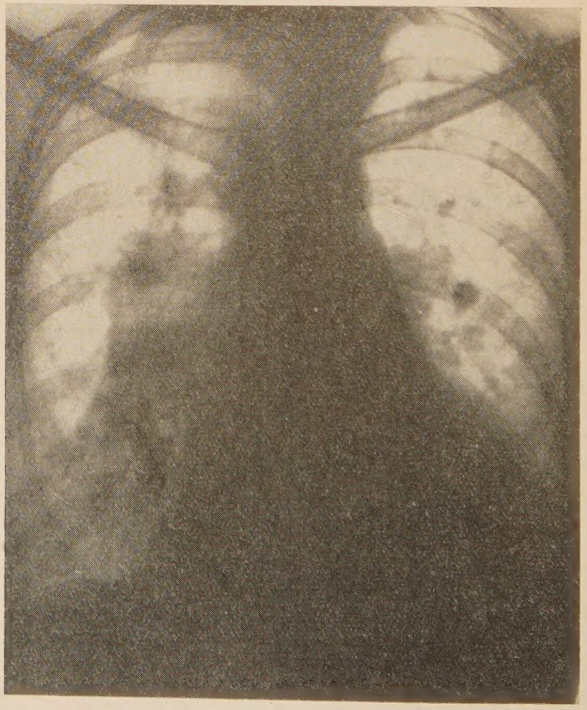

Abb. 1.
Letzte Röntgenaufnahme aus d. J. 1934 (1 Jahr vor dem Tode).

Die letzte Röntgenaufnahme aus dem Jahre 1934, ein Jahr vor dem Tode (Abb. 1) zeigt vorwiegende Linksdilation eines ausgesprochen schlaffen Herzens ohne typische Formveränderung. Röntgenologisch ist die Art des Vitiums nicht zu ersehen. Auffallend an der Herzform ist lediglich der wenig ausgeprägte Aortenknopf und das Vorspringen des Pulmonalbogens.

Die infiltrativen Veränderungen, besonders im rechten Hilusgebiet und im rechten Unterfeld, sind auf chron. Stauung zu beziehen. Bei einem Vergleich mit der vorletzten Aufnahme hat sich der Zustand im Verlauf von 2 Jahren wesentlich verschlechtert. Es ist eine bedeutend stärkere Stauung und eine Verbreiterung der untersten Abschnitte der rechten Herzkontur festzustellen.

Ein Elektrocardiogramm aus dem Jahre 1932, mit 47 Jahren (Abb. 2), zeigt neben dem totalen Block Zeichen von Rechtsüberwiegen. 102 Vorhof- u. 78 Kammerschläge. P = 0,11, QRS = 0,08, ST = 0,3. Die P-Wellen folgen in den einzelnen Abschnitten in ziemlich regelmäßigen Abständen und völlig unabhängig in den einzelnen Ableitungen von den Kammerkomplexen, die ihren eigenen Rhythmus haben. Zum Teil fällt die P-Welle zusammen mit der An-

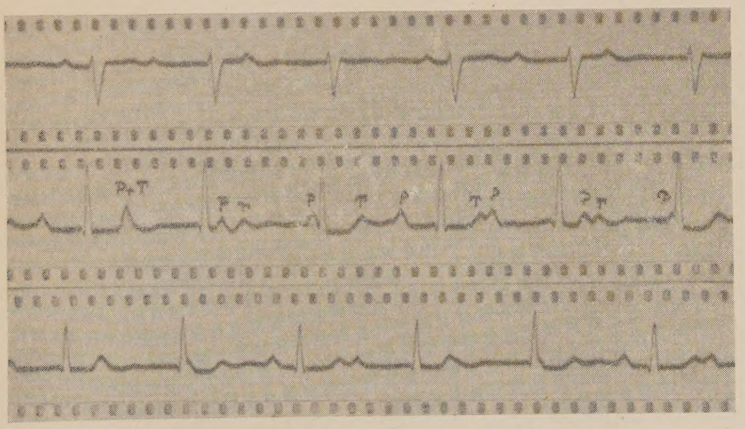

Abb. 2.
E. K. G. aus d. J. 1932 (mit 47 J.)

fangsschwankung oder der T-Welle. An den Stellen, in welchen der Kammerkomplex durch einfallende P-Wellen deformiert ist, fällt in Abl. 2 und 3 ein tiefer Abgang der ST-Strecke auf. In Abl. 1 ist die Anfangsschwankung vorwiegend nach unten, in Abl. 3 vorwiegend nach oben gerichtet. T in allen Ableitungen positiv, in Abl. 1 als flacher Bogen eben zu erkennen.

In den letzten 2 Jahren war die Patientin fast dauernd bettlägerig. Bei der letzten Einlieferung, mit 50 J., (Krankenhaus H.-Schmidt-Str., München, Dr. Meyer), bestanden hochgradige Oedeme, Anasarka des Rückens, extreme Zyanose (Zunge direkt schwarz), hochgradige Atemnot und Stauungslunge.

Über dem Herzen soll ein Distanzgeräusch in noch ca. 20 cm. Entfernung deutlich zu hören gewesen sein. Es trat nochmals vorübergehende Besserung ein. Dann nach 3 Wochen plötzliche Verschlimmerung, Oedeme, Exitus.

AUSZUG AUS DEM SEKTIONSPROTOKOLL.

27. 6. 1935
Nr. c. 730.

50jährige Kaufmannsgattin, (Nachtrag: jüdischer Rasse). Magere weibliche Leiche, von 157 cm Körperlänge und 44 kg Körpergewicht. Blaufärbung des Gesichts. Trommelschlegelfinger. Hochgradige Blutfülle der Venen der oberen Körperpartie. Keine tastbaren Oedeme.

Herzbefund:

Situs. Herz von dreifacher Faustgröße und Kugelform. Die relativ enge Aorta entspringt aus dem linken Ventrikel und verläuft am weitesten vorn (ventralwärts). Aus dem rechten Ventrikel entspringt eine sehr weite Arteria pulmonalis, die hinter der Aorta im Mediastinum verläuft.

Herzhöhlen. Bei der Sektion des Herzens findet sich eine breite Kommunikation der Ventrikel. Die Herzhöhlen erscheinen bei verdickter Muskulatur beträchtlich erweitert. Das auf der rechten Seite gelegene Atrioventrikularostium zeigt wohl 3 Segel, von der links gelegenen Klappe aber ist infolge Klappenverwachsungen nicht mit Sicherheit zu sagen, ob diese aus 2 oder 3 Segeln aufgebaut ist. In den rechts gelegenen Vorhof münden die obere und die untere Hohlvene, sowie die Kranzvene, in den links gelegenen nur Lungenvenen. In diesem ist deutlich die verschlossene Fossa ovalis zu erkennen, die entgegen der Norm hier einen gewulsteten Limbus zeigt. Auf der Mitralis, Aortenklappe, Pulmonalklappe und auch auf der Trikuspidalis finden sich hellrosa gefärbte wärzchenförmige Auflagerungen. Am stärksten sind diese an Pulmonalis und Aorta ausgeprägt. Lokalisation ist der Schließungsrand.

Pulmonalis. Die Teilung der Pulmonalis in ihre beiden Hauptäste liegt hinter der Aorta ascendens. Hier ist sie kugelig erweitert und enthält in kleinen halbkugeligen Ausbuchtungen teilweise wandständige Gerinnsel. Die Innenhaut ist hochgradig verdickt durch derbe, gelblich-weiße stellenweise verkalkte und geschwürig aufgebrochene Polster. Auch die Äste 1. bis 3. Ordnung, die ebenfalls abnorm weit sind, zeigen die beschriebenen Intimaveränderungen und an den Teilungsstellen vielfach haftende Gerinnsel.

Aorta. Die Kranzgefäße, die aus den Sinus Valsalvae der engen Aorta entspringen, sind weit und zartwandig. Auch in der Aorta sind beetartige Intimaverdickungen, die allerdings bedeutend

weniger ausgeprägt sind, als in der Pulmonalis. Vom Arcus aortae entspringt rechts nur die rechte Carotis communis, links die Carotis sinistra, subclavia sinistra und schließlich die subclavia dextra, die hinter den Halseingeweiden zum rechten Arm zieht. In der Aorta descendens sind bei ausgedehnten beetartigen Intimaverdickungen keine Gefäßanomalien zu erkennen. Ductus Botalli verschlossen und vernarbt. Keine Herzmuskelschwielen.

Lungen:

Pleuren im allgemeinen spiegelnd, glatt. Wahllos über beide Seiten verteilt fetzige Reste mit herausgenommener Pleura costalis. Schnitte durch die Lungenlappen zeigen bräunlichen Ton des blutreichen Lungengewebes. Herdförmige Verdichtungen finden sich nicht.

Etwas gelappte Leber. Stauungsorgane, Stauungstranssudate.

Anatomische Diagnose:

Herzmißbildung. Defekt im Ventrikelseptum. Abnormer Ursprung der Aorta und der Arteria pulmonalis. Pulmonalsklerose. Panendocarditis verrucosa. Stauungsorgane.

Das Kapitel der Herzmißbildung ist noch relativ wenig geklärt. Man begegnet häufig der Klage eines Autors, daß ein Fall bei neuer Betrachtung nicht ausgewertet werden kann. Eine genaue Beschreibung des ganzen Herzens ist in jedem Falle unbedingt erforderlich, nicht nur dessen, was zu einer Erklärung im Augenblick notwendig erscheint.

BESCHREIBUNG DES IN FORMALIN GEHÄRTETEN HERZENS.

Der Situs des stark vergrößerten kugeligen Herzens ist regelrecht. Die Spitze ist nach links gerichtet. Beim ersten Blick fällt ein anormaler Ursprung der großen Gefäße auf: die Aorta entspringt sehr weit vorne und links und steigt gerade vor der Arteria pulmonalis aufwärts. Diese verläuft auf der rechten Seite schräg hinter der Aorta (s. Abb. 3). An der Herzbasis überragt die Pulmonalis noch um 3 cm die Aorta nach links in Form einer schwach gewölbten, gut markstückgroßen Kalotte.

Die Vorderfläche des Herzens ist stark gewölbt, zeigt wenig subepicardiales Fettgewebe. Die Incisura cordis am rechten Herzrand, 4 cm von der Spitze, ist ausgebildet, aber von geringem Fettpolster überdeckt. Ein Sulcus longitudinalis anterior findet sich dagegen nicht ausgeprägt. Einem mächtigen Ventrikelteil sitzt ein relativ kleiner Vorhofsteil auf. Der rechte Vorhof ist fast ganz von dem großen, gelappten Herzohr verdeckt. Links ist noch gerade die Spitze des kleinen linken Herzohres zu sehen. Auf die Vorderfläche

des Herzens projizieren sich zwei ziemlich gleich große Kammerhälften. Die Grenzlinie zwischen beiden verläuft vom unteren rechten Ansatzpunkt der Aorta in gerader Linie zur Incisura cordis, der im Herzinnern das unten zu beschreibende sichelförmige Septumrudiment entspricht. Der Anteil der rechten Kammerhälfte hat seine größte Ausdehnung nach rechts oben, der der linken nach links unten.

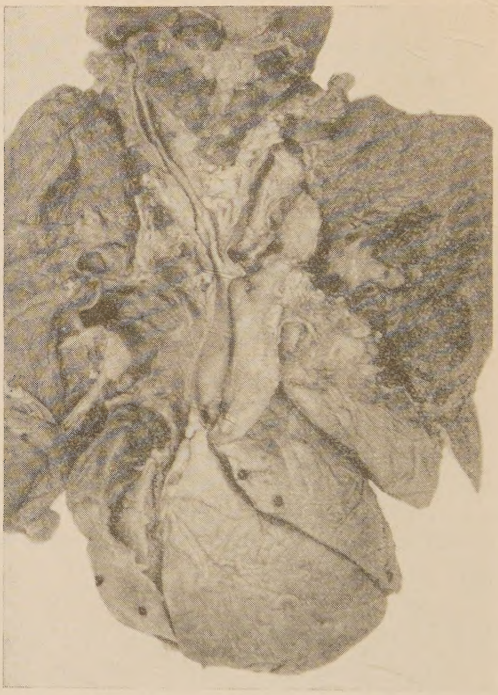

Abb. 3.
Vorderansicht des Herzens mit der vorn links liegenden Aorta.

Maße: Umfang des Herzens im Sulcus coronarius 26 cm, der größte 3 cm darunter mit 28 cm. Rechter Herzrand 18 cm (vom Sulcus bis zur Spitze), linker 10 cm. Rechter Herzrand vom Sulcus bis zum Ansatz der Vena cava sup. 6 cm. Von hier beträgt die schräg über das ganze Herz bis zur Spitze gezogene Linie 18 cm. Vom Aortenansatz bis zur Spitze 12,5 cm. Von der schräg hinter ihr liegenden Pulmonalis 16 cm.

Der vordere Umfang im Sulcus coronarius beträgt 16 cm. Davon entfallen: auf das rechte Herzohr 6 cm, die Pulmonalis (zum Teil von der Aorta überdeckt) 2 cm, die Aorta 3 cm, auf die erwähnte Vorwölbung der Pulmonalis links neben der Aorta 3 cm und auf das linke Herzohr ebenfalls 3 cm, (diese überschneiden sich um

1 cm). Die Mitte des Vorderumfangs bildet der untere rechte Ansatzpunkt der Aorta.

Die Hinterfläche des Herzens ist flach. Hier tritt nur die starke Wölbung des linken Herzrandes in Erscheinung. Die größte Längsausdehnung, vom Scheitel der Vorhofsgrenze bis zur Spitze, beträgt 17 cm. Davon entfallen auf den Vorhofsteil 5 cm. Die größte Querausdehnung, im Sulcus gemessen vom Ansatz des linken Herzohres bis zum rechten Herzrand, beträgt 10 cm. Die Vorhofsgrenze liegt in der Mitte. Vena cava sup. und inf. münden an normaler Stelle in den rechten, ebenso die Lungenvenen in den linken Vorhof, und zwar oben rechts und unten links. Ein Sulcus longitudinalis posterior ist nicht ausgeprägt.

Der rechte Vorhof (s. Abb. 4) ist dilatiert. Seine Muskelelemente erscheinen mäßig hypertrophiert. Die innere Ausgestaltung entspricht im wesentlichen der Norm. Höhe 6,5 cm (Vena cava sup. bis Segelklappenansatz), Breite 4 cm, Tiefe ca. 3 cm. An der Hinterwand ist die große Öffnung des rechten Herzohres. Von hier aus



Abb. 4.
Blick von rechts in rechten Vorhof und rechte Ventrikelhälfte.

erstrecken sich starke, hypertrophisch erscheinende, senkrecht und parallel verlaufende Muskuli pectinati bis weit auf die Hinterwand. Oben vereinigen sie sich zu einer Platte. Darüber verläuft schräg zur Mitte abwärts die Crista terminalis, die noch deutlich die Grenze

zwischen primitivem Vorhof und Venensinus erkennen läßt. Der weite Sinus coronarius und die beiden Hohlvenen münden an normaler Stelle. Zwischen diesen findet sich ein großes Tuberculum intervenosum. Die untere Hohlvene hat eine stark ausgebildete hohe Klappe, der Sinus coronarius eine zarte, schmale, doch deutlich kenntliche Klappe. Die Vereinigungsstelle am unteren Rande der Fossa ovalis zeigt noch deutlich ihre gemeinsame Abstammung von der rechten Sinusklappe. Die Fossa ovalis ist verschlossen. Unten vorn sind 4 kleine Spalten, die zur Mitte an Größe abnehmen. Der Limbus fossae ovalis ist nur am oberen Rande zu erkennen. Er besteht hier aus einem feinen Fädchen, das sich aus zwei Wurzeln zusammensetzt und nach der Vereinigungsstelle sich noch ein kleines Stück auf die Vorderwand erstreckt. Nach vorn ist die Fossa ovalis nur durch eine tiefe Einziehung von der Umgebung abgegrenzt.

Das rechte venöse Ostium, Umfang 11,5 cm, ist für drei Finger bequem durchgängig. Die 3 Segelklappen, die an ihrer Basis zusammenhängen, weichen in ihrer Anordnung etwas von dem gewöhnlichen Bild ab und zeigen entzündliche Veränderungen. Das deutlich abgrenzbare mediale Segel hängt mit seiner Basis in ganzer Ausdehnung vermittels des später zu beschreibenden Commissurenstranges (Rokitansky) am unteren Rande der Vorhofscheidewand. Der vordere Zipfel ist sehr klein, etwa nur halb so groß wie der mediale, der hintere ist bei weitem der größte. Dieser setzt noch auf der Vorderwand unter der Öffnung des Herzohres an und verläuft im Bogen zur Hinterwand, wo er an seinem linken Ende 2 mäßig tiefe Einschnitte hat, so daß der äußere Teil auch als 2 kleine accessorische Zipfelchen imponiert. Zusammen haben diese nur etwa die Größe des kleinsten vorderen Segels. Diese 3 Klappen werden von 3 deutlich zu unterscheidenden Papillarmuskeln bezw. Papillarmuskelgruppen mit Cordae tendineae versorgt. Der vordere, der stärkste, auch normalerweise „großer Papillarmuskel" genannt, besteht aus einem einzelnen Stamm und schickt seine Sehnenfäden zu den einandergegenüberliegenden Rändern des medialen und vorderen Segels. Weiter entsendet er zahlreiche Chordae zur Unterseite des medialen Zipfels, (während dieser normalerweise zum großen Teil von Sehnenfäden versorgt wird, die direkt aus der Kammerscheidewand stammen). Der vordere Papillarmuskel, der kleinste, ein Zwillingsmuskel, versorgt mit seiner Chordae die Ränder zwischen vorderer und hinterer Segelklappe. Dieser große Zipfel erhält aus dem Kammerwinkel von 2 kleinen Papillarmuskeln noch Sehnenfäden, besonders auf die Unterseite. Der hintere aus 3 annähernd gleich großen, untereinander verwachsenen Stämmen bestehende Papillarmuskel versorgt den übrigen größten Teil des hinteren Segels mit Chordae tendineae, davon der mittlere Muskel die oben beschriebenen kleinen Einschnitte. Der rechte schickt Sehnenfäden zu den Rändern des hinteren und medialen Zipfels, in dessen Versorgung er sich mit dem vorderen Papillarmuskel teilt.

Die Ventrikel bilden eine gemeinsame große Höhle. Das Ventrikelseptum fehlt so gut wie vollkommen. An seiner Stelle findet sich eine große ovale Kommunikation zwischen beiden Kammerhälften, mit einer Höhe von 6 cm und einer Breite bzw. Tiefe von 3,5 cm. Lediglich am Boden dieser Öffnung ist ein sichelförmiges Septumrudiment in Gestalt einer niedrigen, einige Millimeter hohen, von der Vorder- zur Hinterwand ziehenden Muskelleiste. Diese hebt sich mehr gegen die linke als gegen die rechte Ventrikelhälfte ab. Hier ragt sie kaum über das übrige Niveau hinaus. An der Hinterwand geht sie direkt über in die Papillarmuskelansätze der linken Ventrikelhälfte und ist dort nicht weiter abzugrenzen. Nach vorn

Abb. 5.
Blick von rechts auf Septumdefekt und aneurysmatisch erweiterte Pulmonalis.

reicht sie jedoch 4 cm auf die beiden Ventrikelhälften gemeinsame Pars glabra der Vorderwand hinauf, weiter als die übrigen Papillarmuskeln und hebt sich in ihrem Verlauf auch hier deutlicher gegen die linke Ventrikelhälfte ab. (An der Vorderwand zweigt von ihr ein etwas schwächerer Muskelzug nach rechts ab, der dem großen Papillarmuskel angrenzt.) Von oben kommt in sanftem, ventrikelwärts konkaven Bogen die Scheidewand der beiden arteriellen Gefäße herab, die sich mit ihrem vorderen Ausläufer genau 2 cm über dem

von unten heraufreichenden Septumrudiment in der glatten Vorderwand verliert. Es ist ein starker Muskelbalken, über 2 cm lang, der mit seinem unteren Rand die obere Begrenzung der ovalen Kommunikation beider Ventrikelhälften darstellt. Zugleich bildet er die rechte Wand des im Vergleich zur großen Ventrikelhöhle eng erscheinenden Eingangs in den Conus arteriosus sinister. An der Stelle, wo er dorsal fast rechtwinklig nach links umbiegt, um in die Ventrikelwand überzugehen, setzt der linke Ausläufer des vorderen Segels der linken Kammerhälfte an. Dieses hängt tief in die Ventrikelhöhle herab und bildet mit seiner Hinterwand, seinen Sehnenfäden vom rechten Papillarmuskel und dessen Ursprung die hintere Begrenzung der großen ovalen Kommunikation beider Ventrikelhälften.

Die Muskulatur ist stark hypertrophiert, rechts mehr als links. Maße: Rechte Ventrikelhälfte: Hinterwand (Mitte) 2,5 cm, Vorderwand (unten) 2 cm, oben 3 cm, Seitenwand (Mitte) 2 cm, an der Spitze 1,5 cm. Linke Ventrikelhälfte: Vorderwand 1,7 cm, Hinterwand 1,8 cm, vordere obere Conuswand 1,7 cm, Conusscheidewand 1,5 cm, Seitenwand 3 cm, an der Spitze 1,8 cm, Mitte der Vorderwand 3 cm, unter dem Ansatz des rechten Randes der Aorta 3,5 cm.

Die linke Ventrikelhälfte erscheint weniger geräumig als die rechte. Maße: Linke Ventrikelhälfte: Spitze bis Conuseingang 7 cm, bis zur Mitte des hinteren Segels (Ansatz) 9 cm. Rechte Ventrikelhälfte: tiefster Punkt bis zur Mitte des hinteren Segels (Ansatz) 7 cm. Tiefe beider Ventrikel ca. 3 cm, (Abplattung durch Fixation). Größte Ausdehnung der gemeinsamen Ventrikelhöhle von links unten (Spitze) nach rechts oben (Klappenansatz) 11 cm, davon 5 cm bis zu dem sichelförmigen Kammerseptumrudiment.

Das linke venöse Ostium, (s. Abb. 6), Umfang 8,5 cm, besitzt ein hinteres und ein vorderes Segel. Beide sind etwa gleich groß und schließen eine quergestellte schmale Öffnung ein. Auch diese zeigen entzündliche Veränderungen, besonders das vordere Segel. Dieses weist eine über seine ganze Fläche verlaufende schmale rinnenartige Verdickung auf. An der Basis ist das Segel an dieser Stelle fiederförmig eingezogen. Das so geschiedene laterale Drittel ist besonders stark verdickt und hat in seiner Mitte einen kirschkerngroßen, gelblich-weißen, verkalkten Herd. Die Versorgung der beiden Zipfel mit Sehnenfäden ist übersichtlicher als rechts. Sie geschieht von 2 starken Papillarmuskeln, die entgegen der Norm beide an der Hinterwand sitzen.

Die glatte Vorderwand trägt hier keine Papillarmuskeln. Der rechte Muskel liegt etwas vor dem linken und reicht mit seinen Wurzeln bis unter den hinteren Papillarmuskel der rechten Kammerhälfte. Dieser rechte Papillarmuskel schickt seine Sehnenfäden an die gegenüberliegenden Ränder der medialen Enden beider Zipfel und versorgt den größten Teil des vorderen Segels, der linke dementsprechend den größten Teil des hinteren Segels und die angrenzenden Ränder auf der linken Seite. An dieser Stelle sind die feinen

Abb. 6.
Blick von links in linken Vorhof und linke Ventrikelhälfte.

Fäden für das hintere Segel noch gesondert, dagegen sind die, welche zum vorderen Zipfel gehören, mit diesem und untereinander weitgehend verschmolzen. Die Sehnenfäden des vorderen Segels sind fast alle stark verdickt. Die angrenzenden lateralen Ränder beider Zipfel inserieren dort, wo der oben beschriebene untere Rand der Scheidewand der beiden arteriellen Gefäße rechtwinklig umbiegt und in die hintere Kammerwand übergeht. Von hier geht auch die erwähnte rinnenartige Verdickung im äußeren Teil des vorderen Segels von der Basis aus. Der vordere Klappenzipfel haftet mit dem übrigen größten Teil vermittels des Commissurenstranges am unteren Rand der Vorhofscheidewand. Das hintere Segel setzt in ganzer Ausdehnung an der hinteren Kammerwand an.

Der Commissurenstrang, der wegen seiner Beziehung zu Gefäßen und Klappen eine hervorragende Bedeutung gewinnt, besonders bei einer Mißbildung mit Ventrikelseptumdefekt, wie sie auch die unsere darstellt, nimmt folgenden Verlauf. (Eine kurze Schilderung dessen ist geeignet, die räumlichen Verhältnisse des Herzinnern deutlicher vor Augen zu führen): Er entsteht dorsal am unteren Rand der Vorhofscheidewand aus der Vereinigung der beiden Annuli fibrosi, verläuft dann nach vorn als sehr derber, 2 cm

langer Bindegewebsstrang und verbreitet sich hier zu einer dreieckigen fibrösen Platte. Diese haftet mit ihrer vorderen Kante an dem hinteren unteren Rande der Pulmonalis, und zwar dicht unter deren hinteren Klappe. Der rechte Ausläufer dieses fibrösen Dreiecks liegt zwischen den unteren Rändern von rechtem Vorhof und Pulmonalis und stößt an der rechten Seite der Pulmonalis unter deren rechten vorderen Klappe auf die Vorderwand des Herzens. Der linke Ausläufer geht unter der linken vorderen Pumonalisklappe an den unteren Rand der Scheidewand der arteriellen Gefäße, an die beschriebene dorsal gelegene Stelle, und verläuft von dort weiter an der Vorderwand als Annulus fibrosus sinister. Der Commissurenstrang dient in seiner ganzen Ausdehnung, vorn nach seiner Verbreiterung nur mit der rechten Kante, dem medialen Segel der rechten Seite als Ansatz. Dieses tritt somit vermittels des fibrösen Stranges mit der Pulmonalis in direkte Beziehung. Der linke Rand des Commissurenstranges dient ausschließlich dem vorderen Segel dieser Seite als Ansatz. Dies steht ebenfalls mit der Pulmonalis in Verbindung und verdient folglich in unserem Falle die Bezeichnung Aortensegel nicht. Die Hinterflächen dieser Segel liegen einander gegenüber. Nach vorn weichen sie entsprechend der Verbreiterung des Commissurenstranges auseinander. In die so gebildete Bucht senkt sich der Sinus Valsalvae der hinteren Taschenklappe vor, so daß Ansätze von zwei Segeln verschiedener Zugehörigkeit und einer Aortenklappe dieses fibröse Dreieck umgrenzen.

Von den Coni arteriosi ist der rechte nicht ausgebildet. Es fehlt der Muskelkeil von der Ventrikelwand, der sich zwischen Conusteil und Ventrikelteil vorschiebt. An seiner Stelle gleichsam hängt das mediale Segel in den Ventrikelteil herab. Es ist an seiner Hinterwand glatt, wie nur normalerweise das vordere Segel der linken Seite. Da eine Überkreuzung der beiden Coni im Herzinnern ausgeblieben ist, sind die beiden Ostienpaare auf die rechte und linke Ventrikelhälfte geschieden. Die beiden Ostien des rechten Herzens liegen nebeneinander, rechts das venöse, links das arterielle, die des linken dagegen hintereinander, vorn das arterielle, hinten das venöse. Von der gemeinsamen Ventrikelhöhle abgesondert ist nur der linke Conus arteriosus. Er bildet nur eine lange gewundene Nische in der muskulösen linken Seitenwand, die bogenförmig nach vorn oben zur Einmündung der Aorta verläuft. Seine Öffnung liegt in der linken oberen Seitenwand. Er wird von der übrigen Ventrikelhöhle durch eine 1,5 cm starke Muskelwand abgegrenzt, die sich zwischen Seiten- und Vorderwand der linken Ventrikelhälfte hinzieht. Diese bildet gleichzeitig die seitliche und vordere Begrenzung des fast viereckigen Conuseinganges. Die hintere Begrenzung wird von der Hinterwand gebildet. Die mediale liefert der untere Rand der Scheidewand der beiden arteriellen Gefäße. Der Umfang des Conuseinganges mißt etwa 6,5 cm. Die Verlaufsrichtung des Conus auf die Vorderwand projiziert, ergibt eine nach unten konvexe bogenförmige

Linie, die von der Mitte des linken Herzrandes nach vorn oben zum Ansatz der Aorta verläuft.

Der linke Vorhof entspricht im wesentlichen der Norm. (Höhe 6 cm, Breite 4 cm, Tiefe ca. 2 cm.) Vorn links unten ist die enge Öffnung des linken Herzohres. Die beiden Lungenvenenpaare münden an normaler Stelle. An der medialen Wand ist ein sichelförmiger Saum, der sich nach vorn öffnet (s. Abb. 6). Unten geht er direkt, oben mit 3 feinen Ausläufern in die Vorhofscheidewand über. Er ist halbkreisförmig, mit dem zugehörigen Durchmesser von 2 cm.

Die Aorta hat an den Kranzarterienostien einen Umfang von 6,8 cm. Sie trägt eine vordere, mehr links haftende Klappe und zwei hintere, wovon die eine mehr vorn rechts, die andere mehr hinten links steht. Aus den Sinus Valsalvae der hinteren Klappen entspringen die beiden Kranzgefäße. Die Coronararterie der hinteren rechten, zunächst dem Sulcus coronarius liegenden Aortenklappe entsendet nach kurzem Verlauf ihren Hauptast auf die Mitte der Vorderwand des Herzens, die der hinteren linken Klappe verläuft nach links und verzweigt sich auf der Hinterwand. Stärkste wärzchenförmige Auflagerungen zeigen die vordere und hintere rechte Klappe. Diese sind teilweise miteinander verwachsen. Das aufgeschnittene Gefäß zeigt atheromatöse Veränderungen, besonders an den Abgangsstellen der Gefäße, während der Anfangsteil fast frei ist. Diese sind aber bei weitem nicht so stark wie bei der Arteria pulmonalis. Der Ductus Botalli ist obliteriert. Der Arcus aortae zeigt einen anormalen Abgang der Gefäße in der Reihenfolge: Art. carotis communis dextra, carotis communis sinistra, subclavia sinistra, subclavia dextra. Diese verläuft erst durch das Mediastinum zu der zugehörigen Seite. Die Abgangsstellen der Carotiden einerseits und die der Subclaviae andererseits liegen dicht nebeneinander, zwischen den Gefäßpaaren ist ein Abstand von 2 cm. Die Carotiden bilden untereinander einen spitzen, die Subclaviae einen stumpfen Winkel. Die Aorta zeigt — auch im Isthmusteil — eine allmähliche Verengerung.

Die Arteria pulmonalis hat über dem Ostium einen Umfang von 9,8 cm. Sie besitzt eine hintere und zwei vordere Klappen. Die hintere steht mehr rechts, von den beiden vorderen steht die eine mehr vorn rechts, die andere mehr hinten links. Die stärksten wärzchenförmigen Auflagerungen zeigt die rechte vordere Klappe. Verwachsungen untereinander sind nicht vorhanden. Das Gefäßband ist stark verbreitert. Der rechte Ast mißt am Anfang noch 9,5 cm. An der Teilungsstelle, und auf den Anfangsteil des linken Astes sich erstreckend, befindet sich ein sackförmiges Aneurysma von 7 cm Höhe und 4 cm Tiefe, in das man 4 Finger der gestreckten Hand hineinlegen kann (s. Abb. 5). Nach unten hat es seine größte Ausdehnung, so daß hier die Pulmonaliswand noch links neben der Aorta sichtbar wird, wo sie in Form der eingangs geschilderten Kalotte neben dem kleinen linken Herzohr der Herzbasis anliegt. Hier

zeigt die Gefäßwand stärkste Kalkeinlagerungen. Auch die übrigen Verzweigungsstellen 2. und 3. Ordnung zeigen Erweiterungen. Es haften dort zahlreiche, teilweise wandständige Gerinnsel. Die sich über das ganze Gefäß erstreckenden außerordentlich starken atheromatösen Veränderungen mit zahlreichen verkalkten und geschwürig aufgebrochenen Herden reichen bis tief in die Sinus Valvalsae hinein, besonders bei der rechten vorderen Klappe.

Für das gleichzeitige Vorkommen von Stellungsanomalien der großen Gefäße und Ventrikelseptumdefekten bei der überwiegenden Zahl der Herzmißbildungen wies zuerst Rokitansky einen Zusammenhang in einer fehlerhaften Entwicklung des Trunkusseptums nach.

Mit Rücksicht auf die eingehendere anatomische Beschreibung des Falles beschränke ich mich mit kurzer Wiedergabe nur dieser auch für unsere Mißbildung entscheidenden Phase aus der Herzentwicklung:

Etwa im Anfang des zweiten Embryonalmonats entstehen im Trunkus arteriosus zwei einander gegenüberliegende Längsleisten. Diese verschmelzen breitseitig zu einem Septum, das den gemeinsamen Gefäßstamm in Aorta und Pulmonalis teilt. Im Bulbus cordis entwickelt sich in analoger Weise, aber später, ebenfalls ein Septum, das sich cranial an das vorige anschließt und caudal mit seinem vorderen Ausläufer in entscheidender Weise an dem Verschluß der Ventrikelscheidewand beteiligt ist. Durch spiraligen Verlauf des Trunkusseptums nach abwärts, der — von der Teilungsstelle der Pulmonalis bis zur Einpflanzungsstelle der großen Gefäße in die Ventrikel gerechnet — einer Drehung im Sinne des Uhrzeigers von 225° ausmacht, kommt eine Überkreuzung der Gefäße zustande, derart, daß cranial die Aorta links vor der Pulmonalis (nach Aschoff genau vor der Pulmonalis) und caudal links hinter ihr zu liegen kommt.

Anomalien des Trunkusseptums, die bestehen können in einem völligen Ausbleiben des spiraligen Verlaufs, in einer unvollkommenen Drehung in normaler Richtung oder aber in einer im Sinne des Uhrzeigers entgegengesetzten, meist geringergradigen Drehung, haben alle eine abnorme Lage von Aorta und Pulmonalis an der Herzbasis zur Folge und werden unter dem weiten Begriff der Transpositionen der großen Gefäße zusammengefaßt. Zu diesen kann noch eine Transposition der Ventrikel, evtl. auch der Vorhöfe, hinzukommen und das Ganze sich bei normalem, wie bei völligem oder teilweisem Situs inversus vorfinden. Daraus resultiert eine Fülle von Kombinationen, wie sie sich uns bei den in der Literatur niedergelegten Fällen darbietet, und deren Vorkommen von Rokitansky zum Teil theoretisch gefordert wurde, eine Vorhersage, die, wie Herxheimer treffend sagt, „in der Medizin selten, an mathematisch exakte Wissenschaft erinnert".

Die weitaus häufigste Form stellt die echte oder reine Trans-

position bei Situs solitus dar, wobei die Aorta infolge unvollständiger Drehung des Trunkusseptums in normaler Richtung rechts vor statt links hinter die Pulmonalis zu liegen kommt. Diese ist gelegentlich auch mit Kammerinversion kombiniert, so daß die vorn rechts liegende Aorta aus ihrem zugehörigen Mitralis-Ventrikel hervorgeht. Bedeutend seltener sind die Fälle von sogenannter korrigierter Transposition, wofür der vorliegende ein Beispiel ist.

DIE BETRACHTUNG DER MISSBILDUNG ERGIBT:

Das Verhalten der Gefäße deutet auf eine Fehlbildung des Trunkusseptums hin. Aus ihrem parallelen Verlauf geht hervor, daß das Septum fast gerade nach abwärts gewachsen ist. Bei dem normalen Situs, dem Fehlen der Überkreuzung und einer Stellung der Gefäße über dem Herzen: Aorta links vorn, Pulmonalis rechts hinten, ist weiter zu schließen, daß das Trunkusseptum eine Drehung im Sinne des Situs inversus durchgeführt haben muß. Dies illustriert am besten der Verlauf der Kranzarterien, wie die Stellung der Aortenklappen mit deren Ostien. Gleichzeitig ermißt man hieraus auch den Grad der anormalen Drehung. Da sich diese Klappen „stets an der Seite der Bulbuswülste entwickeln, die dem freien Lumen zugekehrt ist, und aus dem rechten freien Rande die rechte, aus dem linken die linke Aortenklappe hervorgeht (Geipel), erhält man normaliter nur an der rechten und linken Aortenklappe ein Kranzarterienostium" (Mönckeberg). Daraus geht hervor, daß die vordere Aortenklappe die eigentliche hintere ist, linke und rechte Aortenklappe vertauscht sind. Entsprechend verhalten sich die Pulmonalklappen. Folglich sind auch die beiden Kranzarterien transponiert und schlagen eine der Norm entgegengesetzte Richtung ein. Der von der rechten, primären linken, Koronararterie abgegebene Ramus descendens anterior erfährt dadurch die Verschiebung nach rechts. Eine Verbindungslinie der Kranzarterienostien verläuft schräg von vorn rechts nach hinten links, mit der Sagittalebene einen Winkel von 45° bildend: Wir müssen also aus vorhergehendem mit Mönckeberg schließen, daß das Trunkusseptum nach einer anfänglichen Drehung von etwa 90° im entgegengesetzten Sinne des Uhrzeigers Halt gemacht und weiter gerade nach abwärts verlaufen ist. Hierbei nehmen wir als Ausgangsstellung die Aorta links vor der Art. pulmonalis an (nach Lochte und Geipel, zit. bei Mönckeberg). Nach Aschoff liegt, wie erwähnt, die Aorta cranial vor der Pulmonalis: danach würde die anormale Drehung statt 90° nur etwa 45° betragen.

Der Ventrikelseptumdefekt findet nach der Rokitansky'schen Theorie seine Erklärung darin, daß sich der untere Rand des Trunkusseptum schräg zum oberen Rand der Ventrikelseptumanlage eingestellt hat. Je größer dieser Winkel zwischen beiden ist, um so ausgedehnter sind in der Regel die Defekte. Andererseits kann eine Ver-

schmelzung beider Septen erfahrungsgemäß auch dann zustandekommen, wenn zwar vordere und hintere Kante des Trunkusseptums vertauscht sind, aber die Lage zueinander der Norm entspricht.

Das fast völlige Unterbleiben der Kammerseptumausbildung in unserem Fall ist demnach die Folge der fast rechtwinkligen Stellung des Bulbusseptum zu seiner Normallage, wie oben abgeleitet, somit auch zur Ventrikelseptumanlage, womit ungünstigste Voraussetzungen für eine Trennung der gemeinsamen Ventrikelhälften gegeben waren. Das Übergehen des Bulbusseptums mit einem Ausläufer in die vordere Ventrikelscheidewand zeigt deutlich die Stelle, wo dieses normalerweise an dem Verschluß des vorderen Kammerseptums beteiligt ist.

Eine völlige Trennung der Atrioventrikularostien wurde erreicht, da dem aus den Atrioventrikularlippen entstehenden Commissurenstrang der untere Rand der vollständig ausgebildeten Vorhofscheidewand als Gleitebene dienen konnte (Rokitansky). Wir haben somit eine große Kammer und zwei getrennte Vorhöfe vor uns: ein Cor triloculare biatriatum.

Aus dem Vorhandensein zweier großer Papillarmuskeln am linken venösen Ostium, der Stellung der beiden Segel, die trotz entzündlicher Veränderungen als solche abzugrenzen sind, weiter aus der Anordnung der Papillarmuskelgruppen des rechten Ostiums, deren Abweichen vom gewöhnlichen Bild nur mit dem Fehlen des Kammerseptums in Zusammenhang zu bringen ist und nicht zuletzt aus dem Bild der Segelklappen auf dieser Seite, wo eher 4 statt 2 vorhanden sind, geht deutlich hervor, daß die beiden Ventrikelhälften ihre normale Lage einnehmen. Dieser Befund eines linken Mitralis- und eines rechten Trikuspidalisventrikels bedeutet, daß in diesem Fall, — bei dieser Transpositionsform seltener —, keine Kammerinversion vorliegt. Die rinnenartige schmale Verdickung samt deren Umgebung im großen Mitralsegel entspricht nicht dem, was Rokitansky als ursprünglich diastatische, dann wieder nach Entzündung an dieser Stelle verschmolzene persistierende linksseitige Atrioventrikularlippen beschreibt, aus denen normalerweise das vordere Mitralsegel hervorgeht.

Da nach Geipel keine isolierte Inversion der Vorhöfe bekannt ist und vorkommen soll — der Gedanke an eine solche lag nach dem Sektionsbericht zunächst nahe — müssen auch diese ihre normale Lage einnehmen. Der erwähnte gewulstete Limbus an der linken Seite der Vorhofscheidewand ist nichts weiter als eine Varietät. Bei den von Rokitansky beschriebenen und mit Abbildungen belegten häufigst vorkommenden Varietäten, die im allgemeinen mehr die linke als die rechte Vorhofseite betreffen, finden wir diesen als „halbmondförmigen oder gabelförmigen Ausschnitt", der sich mit seinen Ausläufern, den „Hörnern", nach vorne öffnet. Nach Betrachtung der Verhältnisse am Neugeborenenherzen müssen wir nach Braus diesen „sichelförmigen Saum als Rest des Randes der ehemaligen Klappe des ovalen Fensters (Valvula foraminis ovalis)" auffassen,

der sich hier in starker Ausbildung erhalten hat.

Bei den großen Gefäßen ist mit Transposition häufig eine Kaliberdifferenz verbunden. Diese wird nach der Rokitansky'schen Theorie ebenfalls durch Fehlbildung des Trunkusseptums erklärt, die in einer Abweichung nach einer Seite hin besteht. Bei Betrachtung der großen Gefäße gewinnt man zunächst den Eindruck, daß eine Teilung zuungunsten der Aorta vorliegen könne. Auch bei der Sektion wurde die Aorta nur auf Grund des Augenscheines neben der enorm dilatierten Arteria pulmonalis als eng bezeichnet. Bei einem Vergleich mit den Messungen von L. Kaufmann (zit. b. Jores) hat die Aorta aber eine normale Weite. Die Gefäßbandbreite von 6,8 cm in der Koronarostienebene entspricht bei einer 50jährigen Frau etwa dem Mittelwert, (untere Grenze 66,2 mm, obere 73,8 mm, Mittelwert 70,0 mm). Der Befund an der stark dilatierten Arteria pulmonalis bietet andererseits für die Annahme einer so häufigen primären zirkumskripten oder diffusen Stenose dieses Gefäßes keinen Anhalt.

Das Auftreten der Arteria subclavia dextra als selbständiger Ast des Aortenbogens stellt die dritthäufigste Varietät der Gefäßverzweigung am Aortenbogen neben dem Normaltypus dar, (nach: gemeinsamer Trunkus für die Art. anonyma und Art. carotis comm. sin., Art. vertebralis als direkter Ast des Arcus aortae, hierbei 5 Äste!). Die ungefähre Frequenz wird von Holzapfel mit 0,6% angegeben. Buntaro Adachi, der in dem umfangreichen Werk über das Arteriensystem der Japaner ebenfalls auf die Verzweigungsformen der Aorta näher eingeht, gibt eine Häufigkeit von 0,2% an. In der Stellung am Aortenbogen kann die Subclavia den 2.—5. Ast bilden, am häufigsten kommt sie als 4. Ast vor. Um zur rechten Seite zu gelangen, verläuft sie in über 80% der Fälle zwischen Wirbelsäule und Oesophagus, seltener zwischen Oesophagus und Trachea, angezweifelt wird von Holzapfel die Lage vor der Trachea, die ebenfalls beschrieben wurde. (Ein genauer Verlauf ist bei uns nicht festgestellt.) Buntaro Adachi führt auch Unterschiede bei den einzelnen Rassen an. (Derartige Angaben über Herzmißbildungen fand ich nicht.) Interessant ist, daß er in dieser Varietät eine Rasseneigentümlichkeit der Schwarzen erblickt. Bei diesen wurde sie auffallend häufig beobachtet, allerdings bei einem sehr kleinen Material. So fand Turner die Anomalie unter 3 „Negern" (Schwarzen verschiedener Herkunft) einmal, Giacomo unter 8 „Negern" zweimal, bei Mutter und Tochter (Abessiniern).

Äußerst selten, aber ebenso interessant, sind die Symptome und Komplikationen, die durch den anormalen Verlauf des Gefäßes hervorgerufen werden können: Kurzdauernde Schlingbeschwerden, „Dysphagia lusoria", und Verletzungen der Arterie vom Oesophagus aus mit rätselhafter Blutung (Holzapfel). Liston stieß bei Unterbindung der Subclavia auf die Art. carotis comm. dextra (Henle).

Eine Entstehung der Anomalie in Abhängigkeit von der Gefäßtransposition erscheint zunächst wahrscheinlich: eine Verlagerung der

großen Gefäße könnte eine Entwicklungsstörung auf den Anfangsteil der 4. Kiemenbogenarterie der rechten Seite ausgeübt haben, wodurch die Schaffung eines neuen Gefäßes durch Ausbildung normaler Anastomosen veranlaßt wurde. Gegen einen derartigen Zusammenhang spricht aber die seltene Beobachtung von Herzmißbildung bei dieser Anomalie. In der eingehenden Arbeit Holzapfels werden unter 200 Fällen nur 3 solche angeführt (eine Ektopie des Herzens bei monströsem Fötus, eine Ektopie als Cor triloculare biventriculosum mit Septumdefekt, ein Cor biloculare, sämtlich mit weiteren schweren Mißbildungen). M. E. handelt es sich um ein zufälliges Auftreten einer herznahen Gefäßanomalie bei einer Herzmißbildung, begründet in der Anlage bestimmter Organismen zu Mißbildungen und Anomalien verschiedenster Art. So sehen wir bei anderen Gefäßtranspositionen: Hasenscharte, Spina bifida, Aplasie der Milz, besonders oft Anomalien der Leber u. a. m. Daß wir besonders häufig, auch isoliert, das Herz betroffen finden, ist wohl neben seiner komplizierten Entwicklung damit zu erklären, daß die Entstehung des vierkammerigen Säugetierherzens die letzte entscheidende Phase in der Stammesentwicklung darstellt.

Nach Erläuterung der Defekte und Anomalien ist abschließend aus obiger Ableitung, wonach die Stellung der großen Gefäße nur durch eine Drehung des Trunkusseptums im entgegengesetzten Sinne des Uhrzeigers erklärt werden kann, weiter beim Vorhandensein einer linken Mitralis- und einer rechten Trikuspidalisventrikelhälfte bei allgemeinem Situs solitus die Diagnose:

korrigierte Transposition der großen Gefäße bei Situs solitus ohne Kammerinversion

zu stellen. Hierbei folgen wir der unten näher zu erläuternden Definition der korrigierten Transposition Mönckebergs, da sie uns die beste Erklärungsmöglichkeit bietet.

Bei gleichem Verhalten von Ventrikel und großen Gefäßen könnte nur noch eine reine Transposition bei Situs transversus vorliegen, kombiniert mit der hierbei selteneren Kammerinversion, was aber wegen des allgemeinen Situs solitus auszuschließen ist.

Über die Kreislaufverhältnisse und sekundären Veränderungen am Gefäßapparat wäre zu sagen: Da der Blutdruck im rechten Ventrikel und der Arteria pulmonalis nur $^1/_3$—$^1/_5$ von dem in der Aorta beträgt (Schwalbe), so mußte bei dem völligen Septumdefekt nach der Geburt ein stärkerer Blutzustrom von der linken in die rechte Ventrikelhälfte erfolgen. Es trat eine Stauung ein, die sich in schwerer Zyanose manifestierte. Diese bestand längere Zeit, da die rechte Ventrikelhälfte der Mehrbelastung noch nicht gewachsen war. Durch Hypertrophie derselben kam ein Druckausgleich zustande, eine stärkere Blutmischung wurde verhindert, und die Zyanose ging allmählich zurück. (Kleine Septemdefekte können dagegen ganz symptomlos verlaufen, da die Kontraktion des rechten

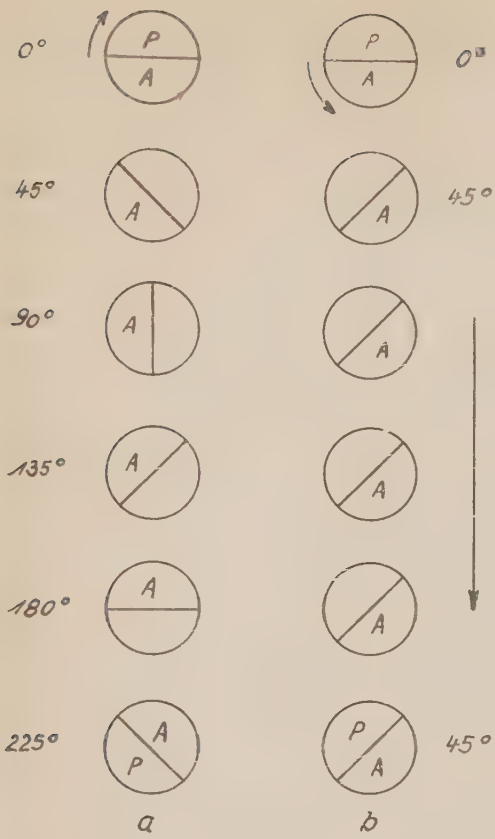

Abb. 7

6 Trunkusquerschnitte:

a) bei normalem spiraligen Verlauf des Septums von 225° im Sinne des Uhrzeigers,

b) bei korrigiert. Transposition, grader Verlauf nach anfänglich. Drehung von 45° (bzw. 90°).

A = Aorta,
P = Pulmonalis,

oben: Pulmonalisteilung,
unten: Einpflanzungsstelle in die Ventrikel.

Herzens etwas vor der des linken einsetzt und sich so der Überdruck im linken Ventrikel nur bei größerer Öffnung auswirken kann [Groedel]). Rechtes Herz und Pulmonalis waren aber für die Dauer nicht für Zirkulationsverhältnisse, die wir mit denen im Amphibienherzen vergleichen können. nicht geschaffen. Eine schwere Grippe brachte erste Kompensationsstörungen und bei jeder Erkrankung wurde das künstlich hergestellte Gleichgewicht empfindlicher gestört. Der erhöhte Pulmonalisinnendruck macht die besonders starke Hypertrophie der rechten Ventrikelhälfte (E. K. G.: Rechtstyp) und die hochgradigen atheromatösen mit Verkalkung einhergehenden Veränderungen der Pulmonalis und ein stärkeres Nachgeben der Gefäßwand verständlich. Letzteres kann schon relativ früh der Fall gewesen sein. Denn die aneurysmatische Erweiterung hat auffallende Ähnlichkeit mit dem auch beim Falle Mann beschriebenen und abgebildeten „aneurysmatischen Sack" an der Teilungsstelle der Pulmonalis (Hdb. H. u. L., Bd. 2, Abb. 13, S. 34). Hier handelt es sich ebenfalls um ein Cor triloculare biatriatum bei einem 22jährigen

Mädchen, bei dem ganz analoge Kreislaufverhältnisse vorgelegen haben müssen.

Die schwere Endocarditis, bei der Sektion erst festgestellt, können wir als interkurrente Erkrankung auffassen. Es wird schon von Rokitansky und später u. a. von Romberg darauf hingewiesen, daß pathologische Kreislaufverhältnisse hierzu in hohem Maße disponieren. Die Zyanose, die wegen des Ventrikelseptumdefektes einen extremen Grad erreichte, wird treffend als „Mischungszyanose" bezeichnet.

Erstaunlich ist das hohe Alter von 50 Jahren bei einem dreikammerigen Herzen. In diesem Zusammenhang ist ebenfalls als korrigierte Transposition ohne Kammerinversion der 3. Fall von Hoffmann von Interesse, bei dem der Träger des mißbildeten Herzens nächst dem unsrigen ein Lebensalter von 30 Jahren erreichte. Während unsere Patientin bis zu 34 Jahren gut kompensiert, vorher aber nie ganz erscheinungsfrei war und die letzten Jahre in dauerndem Kampf mit der Dekompensation stand, sollen sich dort „keine Symptome von Kreislaufstörungen gezeigt" haben. Die Mißbildung wurde bei einem Schiffszimmermann zufällig entdeckt. Es fand sich hierbei noch eine Pulmonalstenose, aber nach der Beschreibung ein geringergradiger Septumdefekt.

Nach den Elektrokardiogrammen bestand im vorliegenden Fall ein totaler Herzblock. Auch bei genauer Aufnahme der Vorgeschichte fand sich keine Erkrankung, welche zur Bildung eines Blockes geführt haben könnte. Bei dem Befunde eines völligen Septumdefektes ist es naheliegend anzunehmen, daß eine Verbindung des Venensinusknotens mit dem Aschoff-Tawaraknoten überhaupt nicht bestanden hat. Hierbei ist es auffallend, daß in dem E. K. G. (s. Abb. 2) die Form des Ventrikelkomplexes nicht verändert ist. Die Anfangsschwankung erscheint nicht verbreitert, nicht gespalten, sodaß man annehmen muß, daß der Reizablauf in beiden Kammern in einer dem Normalen analogen Weise erfolgte. Anatomisch wird man einen dem Atrioventrikularknoten entsprechenden, beiden Kammern gemeinsamen, Reizbildungsort annehmen können. Von hier muß die Erregung der rechten und linken Ventrikelhälfte zugeleitet worden sein. Diese Annahme kann durch die Untersuchungen Mönckebergs gestützt werden, der feststellte, daß auch im ungeteilten Ventrikel, also bei völligem Septumdefekt, das crus commune des spezifischen Systems sich stets an der Hinterwand in einen rechten und einen linken Schenkel teilt.

Röntgenologisch dürfte die Diagnose korrigierte Transposition wohl kaum gestellt werden, da es sich hier — abgesehen von der großen Seltenheit dieser Mißbildung — um eine Verschiebung der großen Gefäße in der Sagittalebene handelt. Bei der reinen Transposition mit ihrer Rechtsverlagerung der Aorta konnte dagegen

u. a. von Mohr in 2 Fällen ein Fehlen des Aortenbogens an der gewöhnlichen Stelle festgestellt werden (Groedel). Wahrscheinlich kann der Befund eines schlanken Aortenknopfes (s. Abb. 1) in unserem Falle mit der Verlagerung der Aorta in Beziehung gebracht werden und das Vorspringen des Pulmonalisbogens durch die aneurysmatische Erweiterung an der Teilungsstelle des Gefäßes bedingt sein. Die Formveränderungen in der Herzsilhouette sind nach Groedel nicht mit dem Septumdefekt in Beziehung zu bringen, sondern allein der gleichzeitig bestehenden Klappenalteration zuzuschreiben, da das Herz keine Kompensationsmöglichkeiten für diesen Fall besitze.

Die kausale Genese der Herzmißbildungen ist bis heute so gut wie ungeklärt. Schon seit Rokitansky haben die durch Kreislaufstörung bedingte Stauung, die schwer faßbare foetale Endocarditis u. a. m. als Ursachen fast ganz an Bedeutung verloren. Die Fehlbildung des Trunkusseptums, die allgemein als primäre Folge dieser noch unbekannten Störungen angesehen werden, sind nach Rokitansky und späteren Autoren als Hemmungsmißbildungen aufzufassen. Sie wären demnach den progressiven Mißbildungen Bromans zuzurechnen, bei denen die Entwicklung aus normalen Bahnen abgelenkt wurde und in abnormen Bahnen weitergeschritten ist. Dagegen werden sie nach Spitzer phylogenetisch erklärt (siehe unten), in einem „Stehenbleiben auf einer dem Reptilierherzen verwandten (nicht identischen), tieferen phylogenetischen Stufe und deren Anpassung an andere, bis zur Säugerstufe fortgeschrittene Einrichtungen". Die auslösende Ursache ist ebenfalls eine ontogenetische Störung.

Die Annahme eines erblichen Faktors, der für das Auftreten von Herzmißbildungen mitbestimmend ist, wird durch vereinzelte Beobachtungen nahegelegt: das Vorkommen bei 5 Geschwistern nach Vierordt (zit. b. Mönckeberg), das Auftreten in 4 Generationen nach Burwinkel (zit. b. Romberg), Groedel stellte röntgenologisch isolierten Septumdefekt bei 4 Mitgliedern derselben Familie fest.

Als Zeit der Entstehung der Mißbildung, als sog. teratogenetische Terminationsperiode, können wir etwa die Wende vom 1. zum 2. Embryonalmonat annehmen.

Die Merkmale der korrigierten Transposition werden nicht einheitlich angegeben, da bei den Autoren keine Übereinstimmung darin besteht, was unter korrigierter Transposition zu verstehen und wie diese zu erklären ist. Es erscheint deshalb in diesem Zusammenhang zweckmäßig, eine kurze Betrachtung der korrigierten Transposition im Lichte Rokitanskys, Mönckebergs (Lochtes, Geipels, zit. b. Mönckeberg) und Spitzers folgen zu lassen:

Die Bezeichnung „korrigierte Transposition" gilt heute allgemein als wenig zutreffend, da eine Korrektur im eigentlichen Sinne, wonach eine fehlerhafte Drehung des Trunkusseptums durch sekundäre Drehung der Ventrikelschleife ausgeglichen wird, nicht als das Charakteristikum angesehen werden kann. Die großen Gefäße können aus „gehörigen" und „ungehörigen" Ventrikeln hervorgehen. Der Name wurde von Rokitansky geprägt in der Auffassung, daß bei Ausbleiben der Drehung des Septum trunci, wie bei der echten Transposition, eine Korrektur durch das Ventrikelseptum — infolge fehlerhafter Anlage — derart stattfindet, daß das hinten liegende Gefäß, die Art. pulmonalis, von dem Ventrikelseptum von links, statt von rechts umgriffen wird und so in den rechten Ventrikel, die Aorta in den linken gelangt. Bei der ursprünglichen korrigierten Transposition Rokitanskys hat also der rechts gelegene Ventrikel eine zwei- und der links gelegene eine dreizipflige Klappe.

Spätere Autoren sehen hierin einen Situs inversus der Kammerregion. Nach Geipel entwickeln sich die Ventrikel an normaler Stelle, vertauscht ist nur die Klappenbildung, was aber von Mönckeberg durch Untersuchungen am Reizleitungssystem in klassischer Weise widerlegt werden konnte. Nach Lochte stellt die Kammerinversion das Hauptmerkmal der korrigierten Transposition dar, so daß also die transponierten Gefäße, bezogen auf die venösen Klappen, immer aus den ungehörigen Ventrikeln hervorgehen. Während aber nach Rokitansky im Wachstum des Ventrikelseptums die Ursache für die Lage der beiden Ventrikel zu suchen ist, ist sie nach Lochte die Folge einer Drehung der Herzschleife entgegen dem Situs des übrigen Organismus.

Mönckeberg, der als letzter das ganze Gebiet der Herzmißbildungen einer zusammenfassenden Betrachtung unterzogen hat, kommt nach seinen Beobachtungen zu dem Ergebnis, daß auch den einzelnen Abschnitten, der Trunkus- und der Kammerregion, eine wesentliche Selbständigkeit in ihrer Anlage zuerkannt werden muß, nicht nur der gesamten Bulbus-Ventrikelregion. Hieraus ergeben sich wichtige Folgerungen für die Definition der korrigierten Transposition. Die aus der fehlerhaften Drehung des Trunkusseptums resultierende Stellung der großen Gefäße rückt bei weitem in den Vordergrund der Betrachtung, während die Anlage der Herzschleife im Sinne des Situs solitus oder transversus für „wechselnde accessorische Erscheinungen" angesehen werden können. Das gleiche gilt auch für die Bedeutung des Ventrikelseptums beim Zustandekommen der korrigierten Transposition. Da „Fälle beobachtet werden, bei denen die völlige Scheidung der beiden Kammern nicht erfolgt ist, oder das Ventrikelseptum überhaupt nicht angelegt" ist, so kann man nach Mönckeberg „dem Befunde, daß die großen Arterien aus den gehörigen Ventrikeln hervorgehen, bei der Definition der korrigierten Transposition unmöglich die Bedeutung eines Kriteriums zuschreiben, muß vielmehr die durch entgegengesetzte Drehung des Septum trunci be-

dingte Stellung der großen Gefäße an der Einpflanzungsstelle in den Vordergrund rücken und alle diejenigen Fälle zur korrigierten Transposition rechnen — gleichgültig, ob die großen Gefäße aus gehörigen Ventrikeln hervorgehen oder nicht — die sich nur durch eine unvollkommene Drehung des Trunkusseptums in entgegengesetztem Sinne des Uhrzeigers erklären lassen". Nach dieser Definition Mönckebergs finden auch eine Reihe bisher als „rätselhaft" geltende Fälle ihre Deutung.

Spitzers Auffassung über die korrigierte Transposition weicht von den bisherigen Erklärungen erheblich ab. Dieser Autor stellt den bisherigen ontogenetischen Theorien seine phylogenetische gegenüber. Hier nur kurz einige wesentliche Momente: Die Septierung des Herzens kommt in der Phylogenie als mechanische Folge der Lungenatmung zustande, wodurch ein den Trunkus teilender Sporn herzwärts vorgetrieben wird. Die Bildung der Septen beginnt in der Peripherie, und die Umschaltung der Kreisläufe kommt durch deren spiraligen Verlauf zustande, der die Folge einer Drehung des Herzschlauches am arteriellen Ende ist, der eine Gegendrehung am venösen Ende entspricht. Fehlerhafte unvollkommene Torsion — Detorsion —, hat defekte Septumbildung zur Folge. Von entscheidender Bedeutung bei dieser Theorie ist das dadurch bedingte Auftreten einer rechtskammerigen Aorta, phylogenetisch mit den Verhältnissen am Reptilierherzen in Beziehung gebracht, mit seiner Trunkusteilung in rechts- und linkskammeriger Aorta und Arteria pulmonalis. Die Transpositionen sind demnach nach Spitzer aufzufassen als „ein Stehenbleiben auf einer dem Reptiliertypus verwandten (nicht identischen) tieferen phylogenetischen Stufe und deren Anpassung an andere, bis zur Säugerstufe fortgeschrittene Einrichtungen." Nach den 4 von Spitzer aufgestellten Transpositionstypen, auf die hier im einzelnen nicht näher eingegangen werden kann, wurden seither eine große Zahl von Herzmißbildungen gedeutet. Für eine Reihe Fälle wurde auch hier keine Erklärung gefunden. Soviel ich sehe, sind es in erster Linie die mit korrigierter Transposition.

Diese bezeichnet Spitzer als seltene Mißbildung. Selbst habe er keinen derartigen Fall gesehen und aus den in der Literatur beschriebenen Fällen sei „kein eindeutiges Bild der verschiedenen Modifikationen dieser Mißbildung zu gewinnen". Sie können nach Spitzer als gewöhnliche Transposition der Bulbus-Ventrikelregion aufgefaßt werden, „als eine scheinbare Transposition infolge Eröffnung der rechtskammerigen Aorta und Ausbildung einer falschen Kammerscheidewand auf der anderen Seite der Pulmonalis, kombiniert mit einem in seiner Genese von jeder Drehung unabhängigen Situs inversus der Bulbusventrikelregion." Danach stellt Spitzer sie seinen 4 Transpositionstypen als inverse Formen gegenüber und läßt den Namen „korrigierte Transposition" ganz fallen.

Eine Zuordnung unseres Falles — mit seinem normalen Ventrikelsitus — zu einer dieser inversen Formen scheint nicht möglich. Zu gleichem Ergebnis kommt Hoffmann bei seinem oben erwähnten

3. Fall, der nach der Beschreibung mit dem unseren eine weitgehende Ähnlichkeit besitzt. Bemerkenswert in diesem Zusammenhang ist, daß Spitzer den Fall 22 von Rokitansky, der ebenfalls in seinen entscheidenden Merkmalen dem unsrigen gleicht, zum 4. inversen Typus rechnet.

Mönckeberg behält nach Auseinandersetzung mit der Spitzerschen Theorie seine oben zitierte Definition der korrigierten Transposition bei, weil sie allein imstande sei, alle vorkommenden Modifikationen zu erklären. Die korrigierten Transpositionen als inverse Formen aufzufassen, hält er deshalb für schlecht möglich, „weil es Fälle von korrigierter Transposition sowohl bei Situs solitus, wie bei Situs inversus der Herzschleife gäbe". Mönckeberg kommt zu dem Resultat, daß die Spitzer'sche Theorie eine Gruppe von Fällen der Erklärung näher bringt, aber keinewegs alle Formen berücksichtigt. Dabei sieht er den eingeschlagenen Weg einer phylogenetischen Betrachtung der Herzmißbildungen für geeignet an, der schwierigen Frage der kausalen Genese näherzukommen.

Die Spitzer'sche Theorie stimmt trotz der oben angeführten Unterschiede in einem wesentlichen Punkte mit der älteren Rokitansky'schen Theorie überein: in der Bedeutung des Trunkusseptums für die Ausbildung der Kammerscheidewand. So wird der Septumdefekt nach Spitzer erklärt in einem „Überwiegen der das Ventrikelseptum reduzierenden Faktoren, solange die Crista aorticopulmonalis mit dem Kammerseptum einen Winkel bildet."

Die *Angaben über die Kasuistik* der korrigierten Transposition sind nicht einheitlich. Es soll zunächst angeführt werden, was unter diesem Namen in der einschlägigen Literatur zitiert wird:

Herxheimer gibt (1919) in seiner Übersicht 15 Fälle an, davon sind:

10 Fälle mit Transposition der Ventrikel bei Situs solitus, Grundform B_3 nach Geipel'schem Schema:

2 Fälle von Rokitansky, Fall Tönnies, Mann, Graanboom, 2 Fälle von Lochte, Fall Théremin, 2 Fälle von Geipel.

2 Fälle mit Transpositon der Ventrikel bei Situs transversus, Grundform B_4: Hickmann, Lochte.

1 Fall ohne Transposition der Ventrikel bei Situs solitus, Grundform B_1: Théremin, Observ. 47.

2 Fälle ohne Transposition der Ventrikel bei Situs transversus, Grundform B_2: Gutwasser, Fingerhuth.

Spitzer führt (1923) 16 als korrigierte Transposition in der Literatur zitierte Fälle an, ohne weitere Unterteilung. Von diesen sind 6 Fälle bei Herxheimer nicht oder noch nicht erwähnt:

Gamage, C. Rauchfuß, E. Grunmach, 2 Fälle von A. Keith, Fall Shiro Sato.

Mönckeberg gibt außer schon oben aufgeführten noch zur Gruppe B_8 die Fälle 1—9 von Lochte (also 7 Fälle mehr als bei Herxheimer) an, weiter Fall Peter und Shiro Sato. Letzterer ist wohl identisch mit dem von Spitzer zitierten Fall.

Zur Gruppe B_1 rechnet er neben dem oben genannten Fall Théremin noch Fall Marchand und Fall 22 von Rokitansky.

Bei Durchsicht der Dissertationen (ab 1923) fand ich 2 Fälle von korrigierter Transposition:

2. Fall von Nathan, (♂ 6 Mon.), mit Kammerinversion bei Situs solitus, der Grundform B_3 zuzurechnen.

2. Fall von Meyerbach (♂ 14 Tage). Über diesen ist wegen zu kurzer Beschreibung, besonders der Ventrikel, kein eindeutiges Bild zu gewinnen.

In der übrigen einschlägigen Literatur (ebenfalls ab 1923) fand ich 2 Fälle:

Fall M. Versé; als korrigierte Transposition bezeichnet,

3. Fall von Hoffmann; bei diesem wurde keine bestimmte Diagnose gestellt.

Als korrigierte Transposition bei Situs solitus ohne Kammerinversion, Gr. B_1 — unserem Fall entsprechend — können angeführt werden:

1. Fall Théremin, Observ. 47 (Geschlecht?, Alter?).

2. Fall 22 von Rokitansky (♀ 11 Jahre).

3. Fall Marchand (♀ 21 Jahre).

4. Fall 3 von Hoffmann (♂ 30 Jahre).

5. Fall M. Versé (♀ ¾ Jahre alt).

Die Zugehörigkeit des Falles M. Versé kann aus dem allerdings kurzen Bericht geschlossen werden. Mit Sicherheit kann m. E. hier der 3. Fall von Hoffmann eingereiht werden, der für uns von besonderem Interesse ist. Hoffmann beschreibt 3 Fälle. 2 deutet er nach der Spitzer'schen Theorie. Für den 3. Fall, der im wesentlichen dem unsrigen gleicht, findet er keine befriedigende Erklärung: Gegen die Annahme einer Inversion würde sprechen, daß „deutlich im linken Atrioventrikularostium eine 2zipflige, im rechten eine 3zipflige Klappe" feststellbar sei.

Auch dieser Fall zeigt, wie der unsrige, daß sich nicht oder noch nicht alle Fälle nach der Spitzer'schen Theorie deuten lassen. Es er-

scheint deshalb eine Einordnung in das oben angeführte Geipel'sche Schema zweckmäßig, da hiermit das Entscheidende über Situs, Verhalten von großen Gefäßen und Kammern gesagt ist.

Zusammenfassung:

Bei einem Herzen mit völligem Septumdefekt und parallel verlaufenden großen Gefäßen entspringt die Aorta links und weit vorn aus linker Mitralis-, die Arteria pulmonalis rechts hinten aus rechter Trikuspidalisventrikelhälfte. Als sekundäre Veränderungen finden sich eine starke Hypertrophie bes. der rechten Ventrikelhälfte, eine hochgradige Pulmonalsklerose und Dilatation des Gefäßes mit aneurysmatischer Erweiterung an der Teilungsstelle, eine Panendocarditis.

Die Mißbildung wird, gestützt auf die Mönckeberg'sche Definition, als korrigierte Transposition ohne Vorliegen einer — hierbei häufigeren — Kammerinversion erklärt.

Das Auftreten einer herznahen Gefäßvarietät, der Art. subclavia dextra als letzter (4.) Ast des Aortenbogens, steht wahrscheinlich in keinem direkten Zusammenhang mit der Gefäßtransposition.

Die Trägerin des Herzens erreichte das hohe Lebensalter von 50 Jahren und stand lange unter klinischer Beobachtung. Schwere Kompensationsstörungen traten zuerst mit 34 Jahren auf. Klinisch wurde die Diagnose: angeb. Herzfehler, totaler Herzblock gestellt.

Ein Überblick über das Wesen der korrigierten Transposition zeigt verschiedene Auffassungen der einzelnen Autoren besonders über diese Transpositonsform. Grundlegend ist die Definition Rokitansky's. Spätere Autoren geben abweichende Merkmale, entsprechend ihrer Erklärung für das Zustandekommen der korrigierten Transposition, an. Eine wesentlich andere Deutung erfährt sie durch die phylogenetische Theorie Spitzer's. Mönckeberg's Definition erscheint den Tatsachen am meisten gerecht zu werden, die als Grundlage die begründete Annahme einer weitgehenden Selbständigkeit der einzelnen Herzabschnitte in ihrer Anlage hat.

Die in der einschlägigen Literatur zitierten und als solche zu erkennenden Fälle werden aufgeführt und eine ergänzende Einordnung in das von Mönckeberg angeführte Geipel'sche Schema vorgenommen.

Am Schluß sei es mir gestattet, Herrn Geheimrat Prof. Dr. Borst für die Zuteilung der Arbeit und die Übernahme des Referates ergebenst zu danken.

Für die freundliche Überlassung klinischen Materials bin ich besonders Herrn Oberarzt Dr. Kühne, Bad Reichenhall, zu Dank verpflichtet.

LITERATURVERZEICHNIS.

Aschoff: Patholog. Anatomie, Bd. 2.
Braus: Anat. d. Menschen, Bd. 2, Berlin 1924.
Broman: Norm. u. abnorme Entw. d. Menschen, Wiesbaden 1911.
Buntaro Adachi: Das Arteriensystem der Japaner, Bd. 1, S. 29, Kyoto 1928.
Groedel: Röntgendiagnostik, Bd. 7, München 1936.
Henle: Hdb. d. system. Anat. d. Menschen, Bd. 3, Abt. 1 Gefäßlehre, Braunschweig 1868.
Herxheimer: Die Mißb. d. Herzens u. d. gr. Gefäße (aus: Die Morph. d. Mißb. d. Menschen u. d. Tiere von Schwalbe, 3. Teil).
Hoffmann: Über drei Fälle von Herzmißb., Orig.-Mitt. im Zentralblatt f. allg. Path. u. path. Anat., Bd. 56, S. 325.
Holzapfel: Ungewöhnl. Ursprung u. Verlauf d. Art. subclavia dextra, Anat. Hefte, Bd. 12, S. 369.
Jores: Arterien, Hdb. Henke u. Lubarsch, Bd. 2, Berlin 1924.
Kaufmann: Spez. path. Anat. 1931.
Marchand: Eine seltene Mißb. d. Herzens usw., Verhandl. d. Dtsch. pathol. Ges. 1908, Bd. 12, S. 174.
Meyerbach: Inaug.-Diss., München 1922.
Mönckeberg: Die Mißb. d. Herzens (im Hdb. d. spez. pathol. Anat. u. Hist., Henke u. Lubarsch, Berlin 1924, Bd. 2).
— Atlas der Herzmißb., Jena 1912.
— Herzmißb. u. deren Folgen für den Kreislauf, (i. Hdb. d. norm. u. path. Physiologie, Bd. 7, 1, Berlin 1926).
— Zur Definition d. sog. „korr. Transp. d. großen Gefäßstämme". Ztrbl. f. Allg. Pathol. u. path. Anat., Bd. 35, S. 11.
Nathan: Inaug.-Diss., München 1923.
Rokitansky: Die Defekte der Scheidewände des Herzens, Wien 1875.
Romberg: Herzkrankheiten, 1925.
Schwalbe: Die Morph. d. Mißb. d. M. u. d. T., 1. Teil. Allg. Mißb., Jena 1906.
Spitzer: Über den Bauplan d. norm. u. mißb. Herzens. Versuch einer phylogen. Theorie. Virch. Archiv 1923, Bd. 243, S. 81.
Versé, M.: Komplizierte Herzmißbildung, Zentralbl. f. allg. Path. u. pathol. Anat. Bd. 34, S. 617.

LEBENSLAUF

Am 17. Juli 1911 wurde ich in Conz bei Trier als Sohn des Reichsbahnamtmanns Paul Kaufmann geboren.

Ich besuchte die Volksschule in Conz, Hamm i. Westf. und Recklinghausen, das Gymnasium in Recklinghausen und Essen und legte im März 1931 am Burggymnasium in Essen die Reifeprüfung ab.

Mein medizinisches Studium begann ich in Innsbruck (zwei Semester) und machte im Juli 1933 in Heidelberg (drei Semester) das Physikum. Nach je einem klinischen Semester in Freiburg und Rostock studierte ich vier Semester in München und legte dort am 15. Dezember 1936 das ärztliche Staatsexamen ab.